

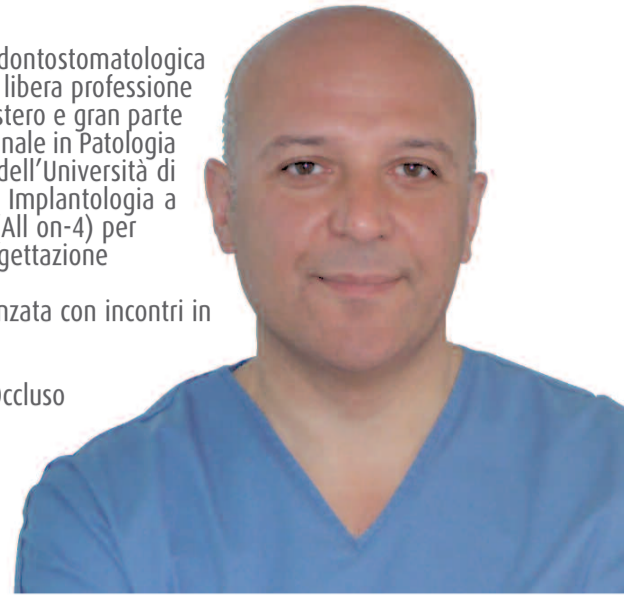# Dr. Marco Cavallari

Diplomato in Odontotecnica, laureato in Medicina e Chirurgia presso l'Università degli Studi di Torino, ha frequentato la Clinica Odontostomatologica dell'Università dal 1986 al 1990 presso i reparti di Chirurgia estrattiva, Chirurgia orale e il reparto di Chirurgia maxillo-facciale. In libera professione si è occupato da subito di Parodontologia, Implantologia e Chirurgia orale, frequentando stage di perfezionamento in Italia e all'estero e gran parte dei congressi nazionali e internazionali di Implantoprotesi. Autore di diversi redazionali e di una pubblicazione a carattere internazionale in Patologia orale (Journal Oral Pathology, in collaborazione con la Clinica Odontoiatrica, la clinica Pediatrica e il reparto di Malattie Infettive dell'Università di Torino), attualmente si occupa di Implantologia orale, tecniche rigenerative di chirurgia ossea ricostruttiva a scopo implantare, Implantologia a carico immediato (tradizionale e computer guidata) e Implantoprotesi. Dal 2008 effettua interventi con la tecnica di Paulo Malò (All on-4) per il posizionamento immediato di protesi fisse one-day sia in anestesia locale che in sedazione endovenosa, tradizionali e con progettazione PC guidata con tecnologia Symplant 3D.

Dal 2003 al 2005 è socio ordinario GIR (Group for Implant Research), gruppo che promuove la ricerca in chirurgia implantare avanzata con incontri in Italia e alla New York University (U.S.A). Dal 2007 è socio ordinario S.I.O. (Società di Implantologia Osteointegrata) e S.I.C.O.I. (Società Italiana di Chirurgia Orale e Implantologia).

Si occupa di correlazioni visio-occluso-posturali e odontoiatria olistica, in collaborazione con l'A.I.S.O.P. (Associazione Italiana Studi Occluso Posturali) di cui è socio effettivo dal 2008. Collaboratore per il Piemonte del progetto studi occluso-posturali del reparto di gnatologia clinica dell'Università San Raffaele di Milano diretto dal Prof. T. Toti.

Coautore del progetto O.R.I.S. (Odontoiatria Razionale e Implantologia Semplificata), collabora in qualità di chirurgo implantologo con l'equipe medico odontoiatrica e coordina lo staff di medicina olistica presso i centri medico odontoiatrici di Racconigi (CN) e Venasca (CN). Consulente in Implantologia e Chirurgia Orale presso numerosi Centri Odontoiatrici.



## Odt. Valerio Burello

Torinese, classe 1953, odontotecnico dal 1973 e titolare di laboratorio dal 1976, ha partecipato a numerosi corsi e congressi di aggiornamento di protesi fissa e su impianti.

Specializzato nella realizzazione di protesi implantare con metodiche CAD-CAM.

Dal 1989 collabora con il Reparto di Protesi della Clinica Odontostomatologica dell'Università di Torino (attualmente Dental School), dedicandosi alla ricerca, alla didattica e alle attività di pertinenza odontotecnica in particolare alla protesi fissa e alla protesi supportata da impianti.

Relatore a conferenze e congressi nazionali ed internazionali e autore di numerosi articoli su riviste.

Co-autore del testo "Il carico immediato in implantologia" (Prof. Marco Mozzati - 2006).

Co-autore dell'opera Multimediale edita da Utet scienze mediche e GDS, "Med Tutor in Odontoiatria".

Tuttora è socio COC, del quale nel 1996 ha ricoperto la carica di presidente.

Socio fondatore e tuttora consigliere della SISOS. È il responsabile del Museo di Odontoiatria della Dental School di Torino.

# Tecnica implanto-protetica a carico immediato del dr. Paulo Malò con impianti angolati; casi clinici

## Introduzione

Oggi ciascuno di noi tende ad interpretare il concetto di "qualità della vita" come un senso di benessere, percepito sulla base delle proprie esperienze ed aspettative nell'ambito socio-culturale in cui vive la propria esistenza.

La salute dell'apparato stomatognatico influenza fortemente la qualità della vita di una persona; la perdita dei denti è spesso vissuta come una pronunciata disabilità sociale, psicologica e funzionale, al punto che anche l'Organizzazione Mondiale della Sanità (OMS) ha riconosciuto tale disabilità nell'ambito della classificazione ICF (International Classification of Functioning, Disabilities and Health), come grave menomazione perché difficile da mascherare.

L'importanza dell'aspetto fisico nella società occidentale sta assumendo un ruolo sempre più determinante in ogni fascia d'età; anche le persone anziane considerano oggi un'estetica gradevole tanto importante quanto quelle più giovani.

I media contribuiscono poi a creare modelli di bellezza che non prevedono segni di invecchiamento.

La perdita dei denti causa importanti mutamenti nell'estetica di un volto conseguenti alla perdita di supporto alle labbra ed un conseguente cambiamento espressivo; ricordiamo che i denti e gli occhi sono i punti del volto dove si concentra maggiormente l'attenzione di un interlocutore durante una conversazione.

I portatori di protesi mobile sono profondamente consapevoli di questi aspetti legati alla vita di relazione ed in genere preoccupati della sua instabilità; conseguentemente potranno sviluppare una tendenza all'allontanamento dalle relazioni interpersonali ed a sviluppare comportamenti depressivi.

In questo report sulla tecnica di Malò cercheremo di interpretare al meglio le fasi diagnostiche, chirurgiche e protesiche di un caso superiore ed uno inferiore (con alcune piccole varianti e personalizzazioni) attraverso la lente della nostra esperienza clinica basata, ad oggi, sul trattamento di oltre centoventi casi.

## Materiali e metodi e procedura chirurgica

La tecnica implantoprotesica con impianti angolati del dott. P. Malò, applicata in tutto il mondo con successo in migliaia di casi, consente di costruire in poche ore una protesi fissa sia al mascellare superiore che inferiore ancorata generalmente a soli quattro impianti a tutti coloro i quali presentano situazioni dentali residue molto compromesse o edentulia totale.

Una riabilitazione fissa su impianti endossei permette una

migliore accettazione del rapporto con la nuova dentatura a tutto vantaggio del senso di sicurezza ed autostima, danneggiato dalla perdita dei denti naturali.

Abbiamo sposato la metodica non appena è stato disponibile un adeguato supporto scientifico alla stessa, applicandola con razionalità in tutti quei casi nei quali le indicazioni cliniche ne suggerivano l'utilizzo.

I risultati sono stati ampiamente superiori alle aspettative per il grande entusiasmo con il quale la metodica è stata accolta dal pubblico generando un livello di collaborazione terapeutica di reciproca soddisfazione.

È quanto mai opportuno un colloquio preliminare con il paziente supportato da immagini e filmati, per comprendere in primo luogo le sue reali necessità di cura ed illustrare in modo completo e comprensibile le varie fasi di lavoro.

È inoltre di grande importanza attivare tutte le opportune indagini clinico-diagnostiche e la raccolta dei dati anamnestici per l'eliminazione dal protocollo dei pazienti con fattori di rischio generici o specifici che controindicano in generale tutte le metodiche implanto-protetiche ed in particolare quelle cosiddette a "carico immediato".

Nella seduta successiva si procede alla rilevazione delle impronte, della dimensione verticale, delle immagini fotografiche e, nel caso di portatori di protesi mobile completa, alla duplicazione della stessa.

Il laboratorio procede successivamente al montaggio in articolatore a valore medio dei modelli master che verranno successivamente utilizzati per la realizzazione della prima protesi da applicare il giorno dell'intervento.

Contestualmente viene preparata una copia esatta della prima protesi in resina trasparente ortodontica che verrà utilizzata come dima chirurgica in una prima fase e, ad intervento ultimato, come porta impronte individuale.

Per questa ragione è importante che la dima abbia sempre punti di reperi ben precisi e stabili al fine di evitare spostamenti indesiderati.

Secondo la metodica ufficiale di Malò gli impianti, in numero di quattro, vengono inseriti con un'angolazione media intorno ai 30° per quanto riguarda le aree posteriori del mascellare superiore e della mandibola onde evitare i seni mascellari e le emergenze del nervo mentoniero e senza particolari angolazioni, dimensioni ossee permettendo, nelle aree più frontali, solitamente in posizione 2-2/3.

Nulla impedisce ovviamente il posizionamento verticale di tutti gli impianti qualora le condizioni anatomiche lo consentano, o con tecnica *flap-less*, poiché lo scopo ultimo della metodica è pur sempre quello di applicare una protesi fissa immediata al paziente.

Se sono presenti elementi dentari residui si effettuano le estrazioni in modo possibilmente atraumatico (personalmente utilizziamo una osteotomia mediante chirurgia piezoelettrica).

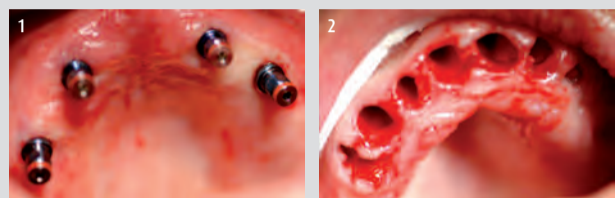


Fig. 1: Esempio di chirurgia flap-less; immediato post-operatorio impianti Outlink® Sweden & Martina  
Fig. 2: Estrazioni atraumatiche; mascellare superiore

La dima viene posizionata a lembo chiuso e vengono praticati dei piccoli fori pilota con una fresa a rosetta a gambo lungo per evidenziare con buona approssimazione la posizione di inserimento degli impianti; a supporto di tale operazione, si consulta la TC o la OPT preoperatorie.

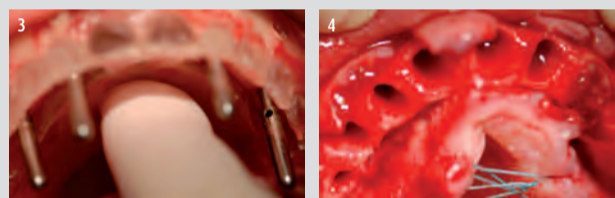


Fig. 3: Controllo con pin di parallelismo  
Fig. 4: Lembo a tutto spessore e osteoplastica

Successivamente eseguiamo un lembo esteso all'intera arcata dopo l'opportuna anestesia ed una eventuale premedicazione con benzodiazepine previo consenso del paziente nel caso in cui si ritenga il suo stato emotivo inadeguato ad un tranquillo svolgimento dell'intervento.

Al mascellare superiore si "mappa" la parete mesiale del seno e si esegue il foro pilota partendo dal punto più distale possibile con inclinazione disto mesiale.

A livello mandibolare si esegue un lembo che consenta la visualizzazione delle emergenze del nervo mentale, partendo con il foro pilota dal punto più distale possibile, passando sopra il foro mentoniero e concludendo l'osteotomia mesialmente ad esso.

Eseguiamo poi un'osteoplastica per l'armonizzazione della cresta utilizzando una pinza ossivora ed un inserto diamantato piezoelettrico e raccogliendo successivamente l'osso ricavato in un dappen sterile.

Poiché uno dei requisiti fondamentali dell'implantologia a carico immediato è rappresentato da una buona stabilità primaria dell'impianto, i siti implantari vengono abbondantemente sottopreparati e gli impianti inseriti con un torque preferibilmente superiore ai 40 Nw.

Si procede all'avvitamento degli *abutment* utilizzando le opportune angolazioni al fine di ottenere un'emergenza in cresta senza disparallelismi eccessivi.

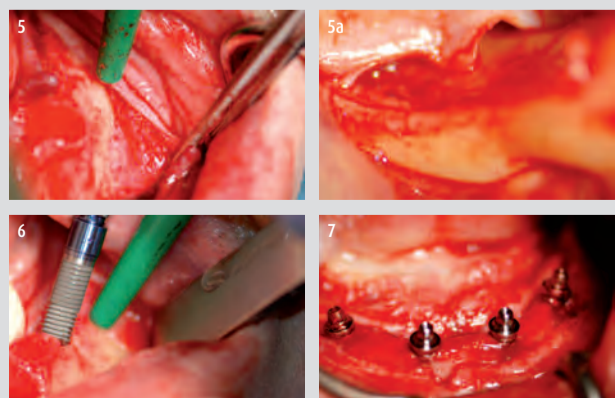


Fig. 5: Localizzazione del nervo mentoniero  
Fig. 5a: Localizzazione del nervo mentoniero: particolare  
Fig. 6: Posizionamento di impianto angolato Outlink® Sweden & Martina  
Fig. 7: Abutment P.A.D. diritti e angolati Sweden & Martina

Prima di suturare il lembo procediamo al riempimento di eventuali difetti con l'osso autologo ottenuto con l'osteoplastica ed opportunamente macinato ed applichiamo i tappi di guarigione sugli *abutment* onde evitare di trazionare i tessuti a copertura degli stessi; la sutura viene realizzata con filo riassorbibile "Fast" poiché preferiamo non rimuovere più la protesi provvisoria sino a guarigione ultimata (o almeno sino al superamento del periodo critico in cui avviene il passaggio dalla stabilità primaria alla secondaria) evitando manovre di *controtorque*.




Fig. 8 e 8a: Osso autologo macinato (bone chips)

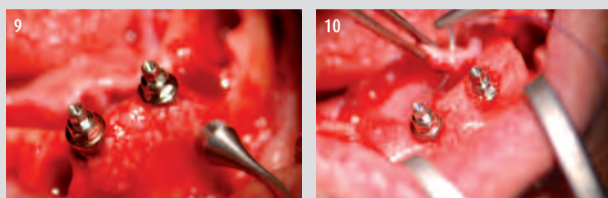


Fig. 9: GBR con osso autologo  
Fig. 10: Applicazione di membrana riassorbibile

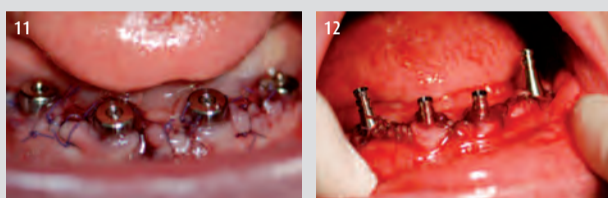


Fig. 11: Tappi di guarigione P.A.D. Sweden & Martina  
Fig. 12: Pilastrini rotanti P.A.D. Sweden & Martina

Quindi vengono solidarizzati alla dima con un gel fotopolimerizzante curando con estrema attenzione la posizione in occlusione centrica della stessa attraverso opportuni reperi.

Una volta controllato che non vi siano interferenze si procede all'iniezione di un materiale da impronta siliconico di media densità, sterile e radiopaco, all'interno della dima. Successivamente si effettua una rilevazione occlusale di conferma; le viti di bloccaggio degli *abutment* vengono rimosse, il blocco-impronta estratto dalla cavità orale e riposizionati i tappi di guarigione; si esegue una OPT di controllo per evidenziare eventuali infiltrazioni di materiale da impronta sotto il lembo e la coerenza impianti/*abutment*. Il paziente viene dimesso e può tornare a casa in attesa della fase protesica.

Il laboratorio procede al rimontaggio in articolatore del modello ricavato dall'impronta post-chirurgica utilizzando i reperi occlusali di controllo; successivamente ingloba i monconi provvisori nella protesi precedentemente costruita secondo i parametri rilevati nella fase preliminare sul paziente.

La protesi provvisoria viene quindi dotata di un rinforzo metallico, rifinita e lucidata.

A livello dell'area di emergenza degli *abutment* viene realizzato un profilo atto ad impedire il ristagno di cibo ed a guidare la guarigione dei tessuti molli.

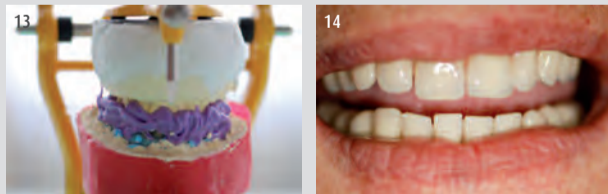

Fig. 13: Rimontaggio in articolatore  
Fig. 14: Protesi provvisoria avvitata dopo la chirurgia

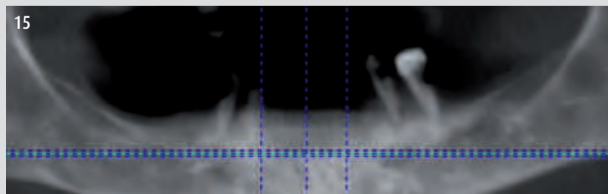


Fig. 15: Tc cone beam della pz. prima della chirurgia

Nel pomeriggio il paziente viene richiamato in studio e la protesi installata in pochi minuti; si effettua un attento controllo occlusale (come suggerisce la scuola di Malò si concede una guida canina evitando il contatto nei quadranti

posteriori dove la protesi è ancorata agli impianti che supporteranno il maggior carico -circa l'80%-) e si serrano le viti di fissaggio con un *torque* di 20 Nw.

Quindi viene dimesso dopo un rapido ripasso delle norme di comportamento più opportune e del protocollo terapeutico adottato; consigliamo la somministrazione di 2 gr di amoxicillina e acido clavulanico 1 ora prima dell'intervento, seguita da 1 grammo dopo circa 6 ore dalla prima somministrazione.

Subito dopo l'intervento 1 cpr di prednisone da 25 mg, 1 cpr/die per i 3 gg successivi ed una riduzione a scalare di 1/2 cpr per altri 3 gg. Dexibuprofene da 400 mg al bisogno, risciacqui con collutorio clorexidina 0,20% domiciliare mentre in studio effettuiamo medicazioni con acido ialuronico e gel di clorexidina. Il primo controllo viene effettuato a 3 gg, per la verifica dello stato di serraggio delle viti, dei rapporti occlusali, del livello di guarigione dei tessuti molli. Ai controlli successivi, settimo e quindicesimo giorno, non vengono più effettuate manovre sulle componenti protesiche ma ripetuti e scrupolosi controlli dei rapporti occlusali che nel primo periodo mutano frequentemente a causa della perdita delle informazioni propriocettive e della conseguente variabilità del reset neuromuscolare della deglutizione e della relativa risposta corticale con la "produzione" di engrammi sempre differenti. Ad ognuna di queste sedute effettuiamo lavaggi sotto la protesi con un disinfettante e l'applicazione di gel di clorexidina. Se tutto procede bene si effettuano ulteriori controlli a 30, 60 e 90 giorni.

Soltanto dopo i primi 40-45 giorni, quando è in corso, mediamente, il passaggio dalla stabilità primaria a quella secondaria dei nostri impianti, eseguiamo una eventuale ribasatura solo se strettamente necessaria.

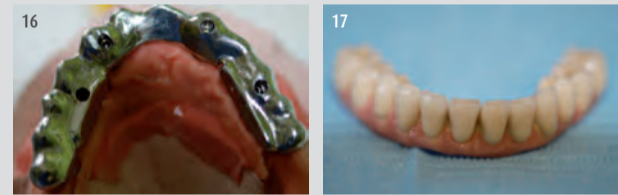

Fig. 16: Barra cad-cam in cro-co per protesi in acrilico definitiva  
Fig. 17: Protesi definitiva in acrilico

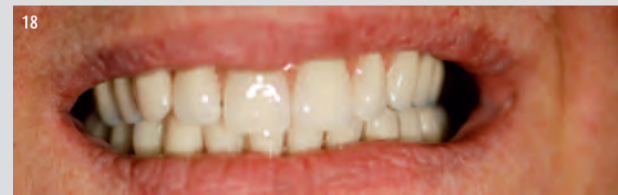

Fig. 18: Caso terminato

Per l'impronta definitiva viene utilizzata nuovamente la dima chirurgica o, in alternativa, un nuovo p.i.i. e ripetuta la procedura di laboratorio della prima fase, con l'aggiunta di una prova estetico-funzionale intermedia e la realizzazione di una barra fresata realizzata generalmente con tecnica cad-cam in titanio o cromo-cobalto a seconda delle necessità di finalizzazione determinate dalla conformazione della protesi e dalla scelta del paziente.



## Excursus fotografico del caso superiore con la medesima tecnica e sequenza metodologica

In particolare, alla prova estetica e funzionale intermedia e dopo una settimana dal posizionamento della protesi definitiva, effettuiamo alcuni test occluso-posturali propri dell'inquadramento di tipo olistico della nostra odontoiatria, per verificare che i parametri gnatologici della nuova protesi siano perfettamente integrati nell'equilibrio corporeo complessivo dell'individuo che dovrà utilizzarla.

Il paziente viene quindi istruito circa le manovre di igiene e corretto mantenimento della sua protesi ed inserito nel protocollo dei relativi controlli periodici che prevedono una verifica semestrale nei primi due anni ed il passaggio a successivi controlli annuali.

Tuttavia, sebbene la selezione del paziente da sottoporre ad intervento tenga conto fin dal principio della sua *compliance*, in particolare per ciò che riguarda la motivazione all'igiene orale, i controlli vengono personalizzati al fine di evitare problematiche legate a fattori individuali di scarso controllo di placca.

Al fine di rendere predicibile la durata nel tempo dell'integrazione implantare e più semplici le manovre igieniche di mantenimento, al termine dell'intervento, nei casi in cui vi siano spessori eccessivi della mucosa (soprattutto al mascellare superiore) eseguiamo con un *panching* una abbondante gengivoplastica che impedisca la formazione di un collare mucoso attorno all'*abutment*, assai pericoloso per la formazione di placca che sarebbe inevitabilmente seguita da mucosite e perimplantite.

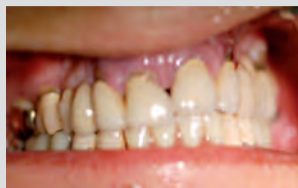

Fig. 19: Paziente prima della chirurgia

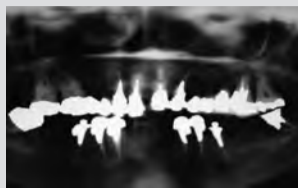


Fig. 20: Situazione radiologica prima della chirurgia

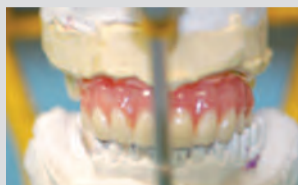

Fig. 21: Protesi provvisoria rifinita e lucidata

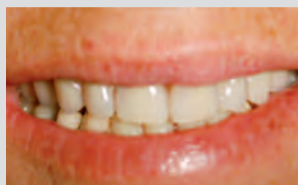

Fig. 22: Protesi provvisoria avvitata immediatamente dopo la chirurgia

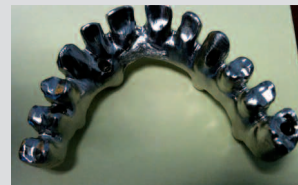

Fig. 23: Barra cad cam in cro-co per ceramica



Fig. 23a: Barra cad cam (visione basale)

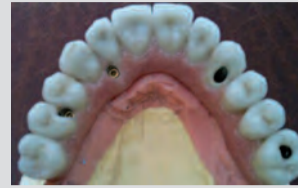

Fig. 24: Finalizzazione in ceramica, visione occlusale

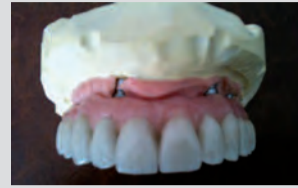

Fig. 24a: Finalizzazione in ceramica, visione frontale

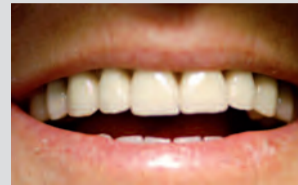

Fig. 25: Caso terminato; follow.up a 1 anno

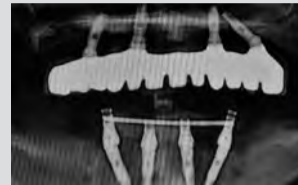

Fig. 26: Situazione radiologica a 1 anno (arcata superiore) e subito dopo la chirurgia (arcata inferiore)



Bringing Science to  
the Art of Dentistry™

## Bisco Research department

### New ACE All-Bond TE Total-etch adhesive:

### Faster & Easier Bonding Without Compromising Bond Strength or Durability

BISDENT GLOBE, volume XV, issue I, june 2011

Il nuovo sistema adesivo a mordenzatura totale **ACE All-Bond TE** è il primo adesivo universale *dual-cure* nel mercato che permette di applicare primer e bonding in un solo passaggio.

Esso combina performance adesive elevate con versatilità e durata. Molte ricerche attestano che i sistemi adesivi a due strati (sia automordenzanti che a mordenzatura totale) hanno performance durevoli nel tempo. I tradizionali sistemi ad uno strato al contrario sono permeabili, per cui le molecole di acqua penetrano attraverso lo strato di adesivo polimerizzato, richiedendo l'utilizzo di uno strato ulteriore di resina idrofobica sull'adesivo per mantenere la durabilità del sigillo. **ACE All-Bond TE** è stato sviluppato da Bisco con l'obiettivo della massima idrofobicità: esso contiene monomeri brevettati *cross-linking* per garantiscono una densità ottimale di polimerizzazione.

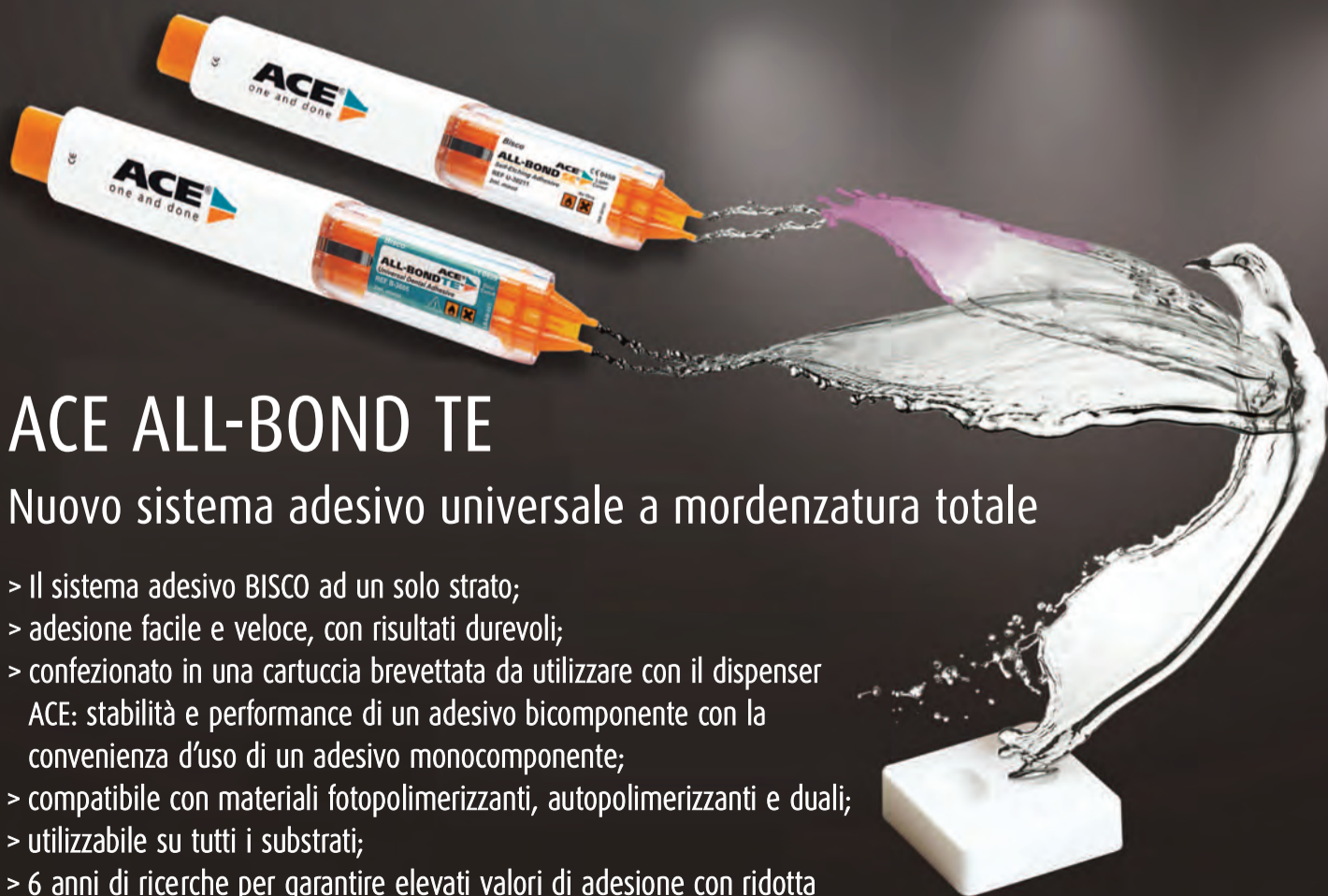Bisco ha utilizzato la stessa tecnologia di resina sviluppata per la realizzazione di **BisCover**, una resina liquida per la lucidatura che polimerizza senza creare lo strato di inibi-

zione da ossigeno, cioè prima che l'ossigeno possa reagire con la superficie, creando uno strato lucido di resina con molti legami incrociati (*cross-linking*).

Lo stesso concetto è stato utilizzato nello sviluppo di **All-Bond 3 (ACE All-Bond TE)** per impedire che le molecole di acqua attraversassero lo strato adesivo. La reale efficacia è stata testata in uno studio della durata di 6 anni su **All-Bond 3 (ACE All-Bond TE)** che ha confermato valori di adesione elevati e stabilità sia con che senza lo strato aggiuntivo di resina.

Questo risultato è dovuto alla presenza dei monomeri multifunzionali *cross-linking* all'interno della formulazione dell'adesivo: essi creano una idrofobicità istantanea durante la polimerizzazione, eliminando la necessità di un ulteriore strato di resina. Il risultato è quindi un **sistema adesivo ad un solo strato durevole nel tempo** che riduce significativamente la procedura adesiva ed elimina le problematiche legate allo spessore dello strato adesivo.

14



## ACE ALL-BOND TE

### Nuovo sistema adesivo universale a mordenzatura totale

- > Il sistema adesivo BISCO ad un solo strato;
- > adesione facile e veloce, con risultati durevoli;
- > confezionato in una cartuccia brevettata da utilizzare con il dispenser ACE: stabilità e performance di un adesivo bicomponente con la convenienza d'uso di un adesivo monocomponente;
- > compatibile con materiali fotopolimerizzanti, autopolimerizzanti e duali;
- > utilizzabile su tutti i substrati;
- > 6 anni di ricerche per garantire elevati valori di adesione con ridotta sensibilità post-operativa, sia con che senza strato di resina idrofobica.